1923
Lane Medical Libr

(*Aus dem Anatomischen Institut der Universität Göttingen.*
Direktor: Prof. Dr. Hugo Fuchs.)

Über das knorpelige und knöcherne Nasenskelett eines Siredon pisciformis.

Mit 6 Figuren im Text.

Inaugural-Dissertation
zur Erlangung der Würde eines Doktors der Medizin
an der Georg-August-Universität zu Göttingen.

Vorgelegt
von
Albert Grote
aus Vienenburg.

Ward 1925

Referent: Prof. Dr. Hugo Fuchs.

Lebenslauf.

Am 16. April 1898 wurde ich, Albert Grote, als Sohn des Arztes Dr. H. Grote zu Vienenburg geboren. Ich besuchte die Volksschule zu Vienenburg und das Realgymnasium zu Goslar. Im Frühjahr 1915 trat ich als Kriegsfreiwilliger in die Kaiserliche Marine ein. Ich wurde Offizier. Nach Beendigung des Krieges wurde ich aus dem Marinedienst entlassen. Auf Grund eines Ministerialerlasses erhielt ich das Reifezeugnis. An den Universitäten Göttingen, Freiburg, Greifswald und dann wieder Göttingen studierte ich Medizin. Nach Beendigung des Staatsexamens und der Medizinalpraktikantenzeit erhielt ich im März 1925 die Approbation als Arzt.

Digitized by the Internet Archive
in 2026

https://archive.org/details/IA40154024_0430

Von den in letzter Zeit angestellten Untersuchungen über die Form und den ontogenetischen Aufbau des Urodelenschädels befaßt sich eine 1924 veröffentlichte Arbeit von Dr. STADTMÜLLER aus Göttingen u. a. auch besonders mit der Ethmoidalregion des Schädels. Die Untersuchungen STADTMÜLLERS wurden ausgeführt an Salamandra maculosa auf verschiedenen Stadien der Entwicklung. Zum Vergleich mit den hier gefundenen Verhältnissen will ich versuchen, die Form der Nasenregion eines Siredon pisciformis mit einer Kopfseitenlänge (Schnauzenspitze bis Kiemenansatz) von 21,5 mm klarzulegen.

Das Interesse, das die vergleichende Anatomie an Schädel und Skelett der Urodelen und überhaupt der Amphibien hat, rechtfertigt sich aus der Stellung der Amphibien im System der Vertebraten. Eine Reihe von Arbeiten haben für dieses Wissenschaftsgebiet wichtige Erkenntnisse beigebracht. Ihre Resultate werden im wesentlichen bekannt sein und es scheint mir nicht erforderlich, sie hier anzuführen. Die Tatsache, daß einige der älteren Untersuchungen, und speziell die für Siredon in Betracht kommenden, infolge der benutzten Methode (Präparation mit Schere und Lupe) nicht eine genügende Sicherheit hinsichtlich der Genauigkeit der Resultate bieten, war für mich eine der Motivationen für diese Arbeit.

Für das Verständnis der Form des Nasenskelettes würde die Kenntnis der Ontogenese der Ethmoidalregion (und natürlich auch die des Schädels überhaupt) von großem Wert sein. Soweit Siredon in Betracht kommt, liegen hierfür die Untersuchungen Parkers vor, die indessen ein Bild ergeben, das trotz der relativ großen Zahl der von ihm untersuchten Stadien bruchstückhaft und gewaltsam, und verglichen mit neueren für andere Spezies gewonnenen Anschauungen fremdartig und unwahrscheinlich anmutet. Da Parkers Beschreibung weiterhin den feineren Strukturen der Nasenkapsel in keiner Weise gerecht wird, will ich hier nicht darauf eingehen. Soweit seine (oder eines anderen Autors) Beobachtungen mir zum Vergleich mit meinen Resultaten wichtig erscheinen, habe ich sie an den entsprechenden Stellen angeführt.

Ich gehe nun zur Beschreibung der von mir bei einem Exemplar von Siredon pisciformis gefundenen Verhältnisse über. Als Material der Untersuchung diente ein mir aus dem Material des anatomischen Institutes zur Verfügung gestellter Kopf eines Exemplars, dessen Kopfseitenlänge, gemessen von der Schnauzenspitze bis zum Kiemenansatz, im geraden Abstand 21,5 mm betrug. Ich untersuchte das mir gegebene Präparat in Schnittserien (von 20 μ Dicke des Einzelschnitts) und an Hand eines Wachsplattenmodells, das ich mir nach der Bornschen Methode herstellte. Jeder zweite Schnitt wurde von mir zu dem Zwecke mit 25facher Vergrößerung gezeichnet und aus einer Platte von 1 mm Dicke geschnitten, so daß das ganze Modell eine 25fache Vergrößerung der originären Verhältnisse gibt. Auf der linken Seite meines Modells wurde allein der Knorpel modelliert. Auf der rechten Seite weiterhin der Knochen und der Tränennasengang.

Die Grundlage des Neurocraniums und der Ethmoidalregion bilden in entwicklungsgeschichtlicher und morphologischer Beziehung die Trabekel. Sie oder vielmehr die von ihnen gebildeten Schädelseitenwände wurden an meinem Modell bis in die Orbitalregion und bis hinter das Foramen opticum modelliert. Es beträgt an ihnen die Entfernung vom Foramen opticum bis zur Intranasalplatte etwa $^2/_3$ und bis zum Abgang der Antorbitalknorpel etwas mehr als die Hälfte des vor dem Durchtritt der Sehnerven liegenden knorpeligen Schädels. Diese vorderen Abschnitte der Trabekel umschließen mit dem inneren Rande ihrer Basis eine Fläche, die im wesentlichen die Form eines Rechtecks hat, mit vorn abgerundeten Ecken und außerdem noch, an den langen Seiten

vor dem Foramen opticum, mit einer an die Seiten des Rechsecks anschließenden Ausbuchtung von der Form eines relativ kurzen Kreisbogenstückes eines großen Kreises. Auf dem Querschnitt zeigen sich die Schädelseitenwände durchschnittlich etwa $^1/_5$ so breit als hoch. Oben und unten sind sie leicht abgerundet und etwas nach medial zu eingebogen. Ihre Breite ist ventral etwas größer als dorsal. Das Foramen opticum durchbricht die Schädelseitenwand etwas schräg von hinten innen nach vorn außen in fast zur Schädelseitenwand senkrechter Richtung. Auf beiden Seiten mündet sozusagen in diesen so gebildeten Kanal von hinten her ein zweiter etwas engerer in dem der Okulomotorius verläuft. Es ergeben sich also für den Kanal eine äußere und zwei innere Öffnungen. Auf der rechten Seite ist die Gemeinsamkeitsbeziehung der beiden Kanäle zueinander nicht eine so ausgesprochene, doch immerhin noch deutliche. Beide Kanäle münden also hier in eine laterale gemeinsame Grube in den Seitenwänden ein. Die Trabekel sind in ihrem ganzen von mir untersuchten Umfange knorpelig. Ein Orbitosphenoid, das von Parker als ein Ersatzknochen beim ausgewachsenen Axolotl beschrieben wurde, findet sich bei dem von mir untersuchten larvalen Individuum nicht. Es zeigen sich in der Orbito-Temporal-Region auch keinerlei Spuren einer enchondralen oder perichondralen Verknöcherung. Nach vorn zu wird der seitlich von den Trabekelkämmen eingegrenzte Schädelinnenraum abgeschlossen durch die Rückseite der mächtigen knorpeligen Internasalplatte, in die die Trabekel mit leichter Biegung und etwas gewölbt kontinuierlich übergehen. Diese Rückfläche des Septum internasale ist konkav und so gestaltet, daß in der Vertikalen die Biegung eine stärkere ist als in der Horizontalen. Am Übergang der Trabekularkämme in das internasale Septum findet sich schräg nach vorn gestellt beiderseits das Foramen olfactorium, durch das der Nervus olfactorius aus dem Cavum cranii in die Nasenhöhle eintritt. Der zu ihm gehörige Kanal ist sehr breit und kurz und läuft in einem Winkel von etwa 45° zur Längsachse des Schädels nach vorn und nach außen. Er mündet in den hinteren und medialen Teil der Nasenhöhle ein.

Das vor dem Cavum cranii gelegene Septum internasale ist eine relativ zum übrigen Kopfskelett mächtige Knorpelplatte, deren Breite größer ist als ihre Länge und deren Höhe etwas geringer ist als die der Nasenkapsel. Die Richtung der unteren Fläche bleibt in der gleichen Ebene, in der die ventralen Kanten der Schädelseitenwände liegen; die der oberen ist von hinten nach vorn zu ab-

fallend und zwar derart, daß in der hinteren Hälfte die Höhe sich nur wenig ändert, während von dort nach vorn zu dann die obere Fläche sich stärker neigt und die untere Fläche in einem Winkel von etwa 65° trifft. Im Inneren der Knorpelplatte befindet sich im hinteren Drittel, gleich weit von den beiden Seiten, sowie von der oberen und unteren Fläche entfernt, eine Höhle, deren Durchmesser etwa $\frac{1}{3}$ der Höhe des Septums beträgt und die angefüllt ist mit sehr lockerem Bindegewebe. Vorn und hinten hat das Septum eine konkave Ausrandung, von denen die hintere so gestaltet ist, daß die obere Schädelfontanelle sich weiter nach vorn erstreckt, als die untere und weiterhin so, daß in einer zwischen die Fontanellen gelegten Ebene, wie schon weiter oben angedeutet wurde, die Konkavität sich am weitesten nach vorn vorschiebt. Der so gebildete Raum ist ausgefüllt mit Hirnhäuten; das Gehirn selbst reicht nicht bis in ihn nach vorn. Die Biegung des vorderen Randes ist so, daß sie zusammen mit den sehr plumpen massigen vorderen Enden der Trabekelhörner, in deren Rand sie kontinuierlich übergeht, die Hälfte einer etwas gestreckten Elipse, deren großer Durchmesser transversal gestellt ist, einschließen würde. Durch die Internasalplatte und die Trabekelhörner wird so ein vor dem Septum liegender Raum abgegrenzt, in dem man die Andeutung eines Cavum internasale erblicken könnte und der nach vorn zu durch die Basis der noch zu erwähnenden Ossa praemaxillaria teilweise abgeschlossen wird. Der Raum ist angefüllt mit Bindegewebe.

Seitlich der Internasalplatte und mit ihr und den Trabekelhörnern zu einem Gebilde verschmolzen liegen die teilweise aus ihnen hervorgegangenen Nasenkapseln. Sie würden, wenn man sich eine nicht vollzogene Verschmelzung mit den Antorbitalfortsätzen vollendet denkt, etwa eine nierenförmige Gestalt haben. Der Boden der Kapseln bildet die Fortsetzung der ventralen Fläche der Internasalplatte und der ventralen Ränder der Trabekel in gerader Ebene. Das vordere Ende der Kapsel reicht weiter nach vorn als das Septum internasale, und überragt nach vorne hin auch noch die vorderen Enden der Trabekelhörner, oberhalb und lateral von denen und von ihnen nur im vordersten Teil trennbar es sich befindet. Die Cornua trabecularum sind etwa dreimal so breit wie hoch und haben von vorn gesehen, etwa die Form eines sehr stumpfwinkligen Dreiecks, dessen Enden abgerundet sind oder die eines schlanken liegenden Ovals, das lang nach lateral zu ausgezogen ist. Sie entsprechen den Proc. pränasales inf. lat., wie sie bei Salamandra und anderen

Formen beschrieben werden und, wo sie den Prämaxillarknochen als Widerlager dienen sollen.

Der vorderste Teil der Nasenkapsel ist kuppelförmig. Er geht nach unten hin in den Boden der Nasenkapsel, medial in den Knorpel der Trabekelhörner (und des Internasalseptums) und oben medial in die Wölbung des Kapseldaches über. Oben und lateral endet die Kuppel mit einem freien Rande, der einen Teil der knorpeligen Begrenzung der Fenestra narina ausmacht.

Ein kleiner Einschnitt springt von der Fenestra narina aus nach oben medial und vorn gegen die Höhe der Kuppel vor. Dieser

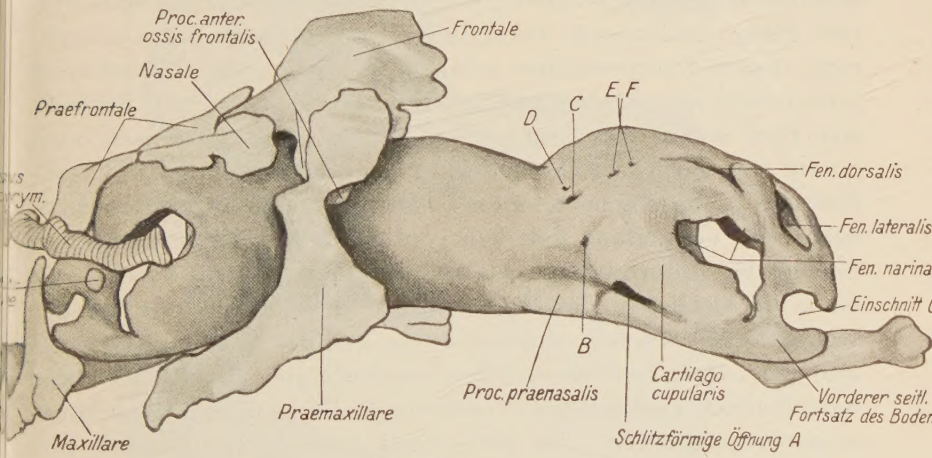

Fig. 1.
Ansicht von oral.

Einschnitt erreicht nach vorn zu die eigentliche Höhe der Kuppel nicht mehr. Die Kuppel selbst ist so gestaltet, daß ihr horizontaler Durchmesser länger ist als ihr vertikaler, im Verhältnis etwa von 2:1. Das am weitesten vorspringende Ende der Kuppel liegt weiter nach dem Boden zu. Der Übergang des Bodens zu ihr ist relativ scharf markiert und erfolgt im Gegensatz zu ihrem Übergang in das Dach der Nasenkapsel in einer sich abknickenden Fläche. Der Übergang in das Dach der Nasenkapsel erfolgt in kontinuierlicher Biegung. An der medialen vorderen Wandung der Kuppel liegt unten etwa dort, wo der pränasale Fortsatz der Trabekelhörner von der Nasenkapsel sich loslöst, und diesen gegenüber eine Öffnung (*A*), die in das Innere der Nasenkapsel führt. Ihre Form ist die eines dreieckigen Schlitzes, dessen größte Ausdehnung horizontal

und transversal gestellt ist und dessen Fläche nach vorn sieht. Auf der rechten Seite ist sie nur andeutungsweise vorhanden. Irgendwelche Nerven oder Gefäße treten nicht hindurch. Sie ist durch Bindegewebe verschlossen und wird sich vielleicht auf späteren Stadien der Entwicklung des Tieres nicht mehr finden.

Am Boden der Kapsel, dort wo dieser zu ihrem vorderen Abschluß in die Kuppel umbiegt, findet sich eine wulstförmige Verdickung des Knorpels, die in transversaler Richtung über den Boden der Nasenkapsel läuft und medial bis zu dem hier noch nicht abgegliederten pränasalen Trabekularfortsatz reicht. Auf der Innenseite des Kapselbodens findet sich, diesem Wulst korrespondierend, eine ebenso verlaufende Vertiefung oder Rinne. In der Verlängerung dieses Knorpelwulstes erfährt der Boden der Nasenkapsel seine größte seitliche Ausdehnung. Er erstreckt sich hier als Fortsatz weit nach lateral vor, biegt sich an seinem Ende etwas nach oben zu auf und schickt zu gleicher Zeit einen kleinen, plumpen, knopfförmigen Vorsprung nach hinten zu aus, der vielleicht bestimmt ist, später die Verbindung mit dem vordersten Teil der umbiegenden Spange des Antorbitalknorpels aufzunehmen. Darauf scheint mir auch ein kleines rundes Knorpelstück hinzudeuten, das auf der rechten Seite zwischen dem vordersten Teil des Antorbitalknorpels und dem letzten Ende des auf diese Seite übrigens auch besser etwas ausgebildeten rückläufigen Vorsprunges des seitlichen Bodenfortsatzes eingelagert ist. Der obere Rand dieses Bodenfortsatzes verläuft schräg nach oben und medial und geht über in den lateralen freien Rand der vorderen Nasenkuppel. Der untere Rand des lateralen Bodenfortsatzes verläuft schräg nach hinten und medial und geht dann über in den freien Rand des Kapselbodens. Am oberen Rand, kurz bevor er in die Kuppel übergeht, setzt eine schmale Spange an, die den Bodenfortsatz mit dem knorpeligen Gerüstwerk der lateralen Nasenwand verbindet.

Die Breite des Kapselbodens ist eine relativ geringe. Seine innere Fläche geht in guter Wölbung in die mediale Seitenwand der Nasenkapsel und nach vorn zu in die vordere Kuppel über, ohne eine scharfe Grenze oder Knickung. Seine ventrale Fläche geht, wie schon bemerkt, kontinuierlich in einer Ebene in die untere Fläche des Septums über. Sein freier Rand ist nach außen hin konkav und erstreckt sich bis zur Wurzel des Antorbitalfortsatzes. Von SEYDEL wird für Siredon an Stelle dieser einfachen Konkavität eine doppelte Einbiegung von etwa gleicher Größe beschrieben und abge-

bildet. Die hintere dieser Einbiegungen nimmt SEYDEL als der Apertura nasalis interna entsprechend an. SEYDEL gibt indessen

Fig. 2.
Ansicht von ventral.

an, daß an weiteren Präparaten er nichts davon habe sehen können. An meinem Modell findet sich von einer solchen doppelten Einbiegung nichts, auch nicht eine eigentliche Andeutung, wofern man

nicht eine in der Mitte der Konkavität sich findende, geringe Abknickung und Richtungsänderung des freien Randes dafür in Anspruch nehmen will (vgl. Abb.).

Hinter dem hinteren Ende der Internasalplatte entspringen unten an der Außenseite der Trabekel die Antorbitalfortsätze als ziemlich massive Knorpelbalken. In ihre vordere Kante geht der freie Rand des Nasenkapselbodens medial über. Es setzt sich indessen die Wurzel des eigentlichen Antorbitalknorpels relativ gut ab. Dieser eigentliche Antorbitalfortsatz sitzt auf einer breiteren Knorpelmasse, mit der er in die Trabekel übergeht, auf. Die so bezeichnete Knorpelmasse liegt mit ihrem Boden in der gleichen Ebene wie die Internasalplatte und die Basis der Trabekel. Von diesem Boden hebt sich der Antorbitalfortsatz scharf mit einer Knickung ab. Seine Richtung ist schräg nach außen und unten. Diese behält er bei, bis er etwa eine gleiche laterale Ausdehnung, wie der vorher beschriebene vordere seitliche Vorsprung des Kapselbogens erreicht hat. Dann biegt er mit einer am hinteren Rande deutlich werdenden stumpfwinkligen Abknickung nach vorn zu ab. Sein Verlauf ist von hier ab schräg nach vorn und etwas nach oben. Wenn er so in dieser Richtung nach vorn zu etwa in die gleiche Transversalebene, wie die vordere Begrenzung der Foramina olfactoria gekommen ist, erfährt er eine neue Abknickung, die ihn dazu bringt, eine Richtung einzunehmen, die etwa der einer gedachten Längsachse der Nasenkapsel parallel gerichtet ist. Diese letztere Partie des Antorbitalfortsatzes ist indessen, verglichen mit der Ausdehnung des ganzen Fortsatzes, relativ klein. Auf dem Querschnitt würde dieser Teil rund erscheinen, der schräg nach unten gerichtete Anfangsteil als ein Oval, dessen Längsachse in die des Körpers eingestellt ist. Der Querschnitt des mitleren Teiles ist unregelmäßig, hat aber in der Hauptsache auch eine ovale Form. Der innere und vordere Rand des Antorbitalknorpels setzt, während sein hinterer in der oben beschriebenen Weise abgeknickt scheint, in, wenn auch unregelmäßiger Form, die Konkavität des Kapselbodenrandes in einer flacheren Biegung fort, vor deren medialem Anteil die innere Nasenöffnung anliegt. In seinem ganzen Verlaufe bleibt der Antorbitalfortsatz frei. Er geht hier noch in keinerlei Verbindung mit anderen zum knorpeligen Nasenskelett gehörigen Teilen ein, wie das etwa für ältere Stadien von Salamandra maculosa beschrieben ist (Stadtmüller). Von Parker wird für keine der von ihm untersuchten Stadien eine Verschmelzung des Antorbitalknorpels

mit irgendwelchen Teilen des knorpligen Nasengerüstes ausdrücklich beschrieben, doch bildet er für einen ausgewachsenen Axolotl eine solche Vereinigung ab und weist auch bei einem jüngeren Tier auf die nach dem Bau der Nasenkapsel orientierte Wachstumsrichtung hin: it (der Antorbitalknorpel) follows the curve of the nasal roof, drawn to it as a tendril is drawn to some stout stem. Auch SEYDEL fand den Antorbitalfortsatz als eine freiendende Knorpelspange bei dem von ihm untersuchten Exemplar (larval, offenbar etwas jünger, als das von mir untersuchte) vor. Die an meinem Modell vorhandenen Verhältnisse, die eine auf Vereinigung des Antorbitalsknorpels mit dem vorderen lateralen Bodenfortsatz hinzielende Entwicklung in späteren Stadien wahrscheinlich machen, wurden oben erwähnt.

Zum Verständnis der Figuren sei bemerkt, daß, von hinten her auf den Umbiegungspunkt des Antorbitalknorpels zu orientiert, mit diesem indessen nicht verschmolzen, sich jederseits eine plumpe Knorpelspange, der Pterigoidknorpel, befindet, die lateral und ventral von den Trabekeln und von einigen Unregelmäßigkeiten abgesehen, parallel zu ihnen nach vorn verläuft und vom Palato-Quadratknorpel den Ursprung nimmt (nicht mehr abgebildet). Der Querschnitt dieses Knorpels ist annähernd oval gestaltet mit einer etwas schärfer zulaufenden unteren äußeren Kante. Die durch den großen Durchmesser dieses Ovals gelegte Ebene würde zu der Ebene der Trabekelwände in einem stumpfen Winkel von etwa 135° geneigt sein. Der große Durchmesser dieses Ovals ist etwas größer als der entsprechende des Antorbitalknorpels nahe seiner Wurzel. In seinem vordersten Abschnitt verschmälert sich der Pterigoidknorpel und endet frei mit einer Aufbiegung nach oben.

Das Dach der Nasenkapsel geht kontinuierlich in die obere Fläche des Internasalseptums über. Seine Wölbung überragt das Septum in bezug auf Höhe um ein Beträchtliches. Der von ihr und dem Kapselboden resp. dessen erdachten Ergänzungen eingeschlossene Raum, das Cavum nasale, ist etwa ebenso lang wie breit, und hat eine Höhe, die bis $^1/_3$ der Länge besitzt. SEYDEL nennt das Cavum nasale spaltförmig. Andere schreiben ihm die Form einer Röhre zu. Die Höhle, als vollständig umwandet gedacht, würde einen nach allen Seiten gut ausgerundeten Raum darstellen, dessen Längsachsen in der Horizontalen und gerade und parallel zueinander von vorn nach hinten verlaufen. Die Querachsen sind etwas, allerdings nicht viel, nach unten und außen geneigt, so daß sie sich oben in einem stumpfen Winkel schneiden würden. Nach hinten zu kann man sich als Begrenzung des Cavum nasale eine hinter dem hinteren Rand des Tectum nasale durch den Antorbitalknorpel gelegte vertikale Ebene denken, die etwas von hinten innen nach vorn außen schräg gestellt sein würde. Die Ausdehnung der Nasenhöhle

nach vorn zu ergibt sich aus der weiter oben gemachten Beschreibung der Cartilago cupularis, deren Wandung ebenso wie die der übrigen eigentlichen Nasenkapsel relativ zu der plumpen Dicke des Septum internasale und der Schädelseitenwände sehr dünn und zierlich ist.

Während nach vorn zu die Nasenkapsel durch die Kuppel fast vollkommen geschlossen wird, ist ein eigentlicher Abschluß nach hinten zu nicht erreicht, und es bleibt zwischen dem herabgebogenen hinteren Ende des Nasendaches und der oberen Kante des Antorbitalknorpels ein breiter Zwischenraum, der lateral-ventral nach vorn zu in die große breite Fenestra basalis (soweit es hier Sinn hat, von einer Fenestra zu sprechen) übergeht. Es entsteht so eine große und sehr weite Öffnung, deren Grenzen nicht in einer, sondern mehreren Ebenen zu liegen kommen. Der basale Anteil dieser Öffnung, der der Fenestra basalis entsprechen würde, wie sie beim erwachsenen Salamander und Triton als eine rings begrenzte Öffnung beschrieben wird, beginnt medial mit dem freien Rande des Kapselbogens. Von vorn medial ist er durch den oben schon mehrfach erwähnten vorderen Querfortsatz des Kapselbodens begrenzt. Von hinten und von hinten lateral wird er durch den gebogenen Antorbitalknorpel umfaßt. Von lateral fehlt eine in gleicher Ebene liegende Einfassung. Der basale Anteil der Öffnung geht hier in einen seitlichen und aboralen Teil über, der in dieser Art bei Salamandra (beim ausgewachsenen Tier) sich nicht findet und hier durch das Planum antorbitale und die bei Salamandra stärker ausgebildete, unterhalb der Fenestra infraconchalis liegende Knorpelmasse ersetzt wird. Dieser so gekennzeichnete Teil der großen Öffnung wird von unten her begrenzt durch die Cartilago antorbitalis, um die herum er gewissermaßen abgebogen ist. Nach oben zu trennt eine schmale, annähernd in der Horizontalen liegende Knorpelspange ihn von einer größeren Öffnung im Dach der Nasenkapsel, die der Fenestra infraconchalis der Salamandrinen entsprechen würde. An sie anschließend bildet den oberen Rand der Öffnung die als hinteres Nasendach herabgebogene Knorpelplatte. Medialwärts endet die Öffnung an der Schädelseitenwand. Hinter dem vorderen Kapselbodenquerfortsatz und vor der die Fenestra infraconchalis umgebenden Knorpelspange, die hier nach oben umbiegt, schneidet die betrachtete Öffnung mit einer relativ zu ihrer Breite tiefen Ausbuchtung (cf. Fig., *O*) in die Seitenwand der Nasenkapsel nach vorn medial ein. In der Fortsetzung dieser Aus-

buchtung, in Richtung nach medial und oben zu, liegt die Fenestra narina, die durch eine schmale, von hinten oben nach vorn unten schräg mit leichter Einknickung nach unten herüberziehende Knorpelspange von ihr getrennt ist. Die Fenestra narina ist eine unregelmäßig, im wesentlichen dreieckig gestaltete Öffnung. Sie liegt hinter und über der vorderen Nasenkuppel, deren freier Rand einen Teil ihrer vorderen Begrenzung bildet, im lateralen vorderen Teil des Nasendaches. Sie ist derart eingestellt, daß eine in sie eingespannte

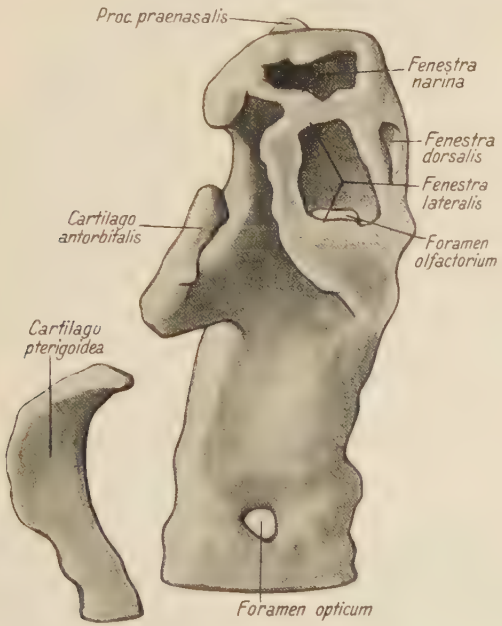

Fig. 3.
Ansicht von lateral (links).

Fläche nach oben vorn und lateral gewendet wäre. Nach lateral zu ist die Fenestra narina begrenzt durch die erwähnte Knorpelspange, ohne die man sie als Fortsetzung der Ausbuchtung der Fenestra basilaris ansehen könnte, und durch den zwischen ihr und der Fenestra infraconchalis liegenden Knorpel. Über den hinteren Teil dieses lateralen Randes hinweg biegt der Tränennasenkanal in die Nasenhöhle ein. Hinter dem Tränennasenkanal biegt der Rand der Fenestra dann nach oben zu und nach medialwärts um und trifft den vorderen Rand unter einem spitzen Winkel. Der hintere Rand ist in einer unregelmäßigen Weise ausgezackt, die auf der

rechten Seite auffälliger ist als links. Über einen leichten Einschnitt, der vom vorderen Rande der Fenestra in die Kuppel vorspringt, wurde weiter oben schon berichtet.

Hinter der Fenestra narina liegen im Dach der Nasenkapsel zwei größere Öffnungen, von denen die eine dreieckig und die andere viereckig gestaltet ist. Von ihnen liegt die dreieckige medial und über der anderen. Sie ist die kleinere von beiden und etwa halb so groß, wie die andere laterale, die der Fenestra infraconchalis homolog ist. Erstere entspricht offenbar der bei den Salamandriden viel größeren Fenestra dorsalis und hat die Form eines etwa gleichschenkligen Dreiecks, dessen Spitze nach medial zu gerichtet ist, und dessen lateral gelegene Basis die kleinste der drei Seiten ist. Ihre Fläche ist nach dorsalwärts gerichtet und nur wenig nach lateral zu geneigt. Zwischen ihr und der Fenestra narina liegt eine relativ breite Knorpelmasse, die der Form und der Lage der Fenster entsprechend eine dreieckige Form hat und nach lateralwärts schmal zulaufend sich mit der Knorpelspange verbindet, die die Fenestra narina von der Fenestra lateralis (infraconchalis) abtrennt. Der Lage nach würde man die Knorpelmasse vielleicht in Beziehung bringen können zur Cartilago obliqua der Salamandrinen; doch würde diese Bezeichnung im Hinblick auf ihre Form und die Richtung ihrer Ausdehnung als gezwungen erscheinen. Lateral von der Fenestra dorsalis und von ihr durch eine Knorpelspange getrennt liegt die der Fenestra infraconchalis homologe Öffnung. Diese Bezeichnung weist auf eine Lagebeziehung des ihr entsprechenden Fensters bei anderen Amphibien hin. So findet sich z. B. bei Salamandra maculosa als obere Begrenzung der Fenestra infraconchalis ein breites Knorpelblatt, das diese von der Fenestra dorsalis trennt. Es findet sich bei ihm eine Einbuchtung nach der Innenseite der Nasenhöhle zu, die als Vorgängerin der Nasenmuschel anzusehen ist und die als Impressio conchalis bezeichnet wird. Von Born wurde zuerst auf diese Einbuchtung hingewiesen und von Gaupp im Hinblick darauf das ganze Knorpelblatt als Planum conchale bezeichnet. Anders als bei Salamandra liegen die Verhältnisse bei Siredon. Die zwischen den Fenstern liegenden Knorpelmassen sind hier, bei dem von mir untersuchten Exemplar wenigstens, schmale Streifen, die sich nur schwer in Vergleich bringen lassen zu denen, die bei Salamandra gefunden wurden. Von einem Planum conchale läßt sich hier an meinem Exemplar nichts nachweisen. Auch fehlt gänzlich eine Einbuchtung, die man auf Grund ihrer Lage oder son-

stigen Beziehung als der Impressio conchalis der Salamandriden entsprechend ansehen könnte. Es scheint mir daher, daß man von einer Fenestra infraconchalis bei Siredon nur in einem übertrage-

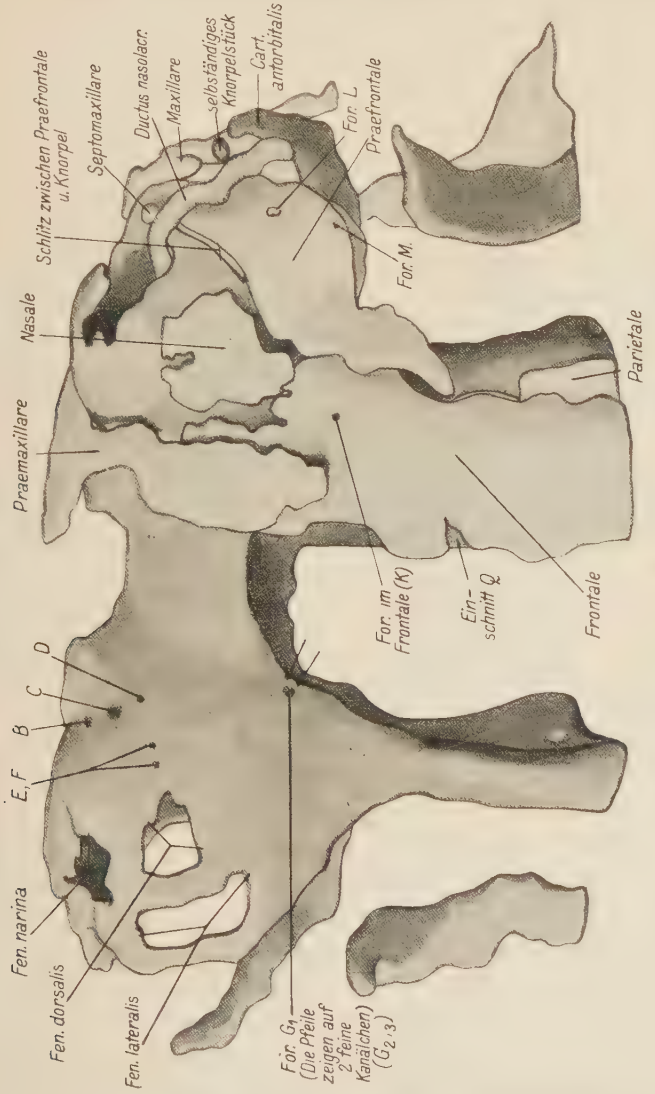

Fig. 4.
Ansicht von dorsal.

nen und uneigentlichen Sinne reden kann und nur im Hinblick auf die bei anderen Amphibien sich findenden Verhältnisse. Ich will daher überhaupt diese Bezeichnung hier fallen lassen und die nichts präjudizierende einer Fenestra lateralis dafür annehmen. Von den

vier Seiten dieser Fenestra verläuft die laterale annähernd dem Rande des Kapseldaches parallel von vorn nach hinten. Die ihr gegenüberliegende mediale Seite ist etwas von hinten innen nach vorn außen gerichtet. Die beiden anderen sind annähernd sich selbst parallel und verlaufen in transversaler Richtung. Der Verlauf des medialen Randes bringt es mit sich, daß der hintere Rand des Fensters etwas größer ist als ihr vorderer. Die Fläche der Fenestra lateralis ist etwas stärker nach lateral zu geneigt als die der Fenestra dorsalis. Nach hinten zu von der Fenestra lateralis liegt die laterale Partie einer Knorpelplatte, die als der hintere Teil des Nasendaches herabgebogen ist und deren obere Fläche nach lateral und hinten zu gerichtet ist. Von dort zieht eine schmale Knorpelspange, deren obere Fläche nach lateral dorsal gerichtet ist, nach vorn und bildet die laterale Begrenzung der Fenstra lateralis. An der vorderen äußeren Ecke dieses Fensters biegt sie ohne in bezug auf Breite oder auf die Richtung, in die ihre Fläche orientiert ist, sich zu verändern, nach medial und oben um. Sie bildet auf diese Weise auch die vordere Begrenzung der Fenestra infraconchalis und einen Teil der aboralen der Fenestra narina. Sie vereinigt sich dann mit der Spange, die die Fenestra dorsalis von der Fenestra lateralis trennt, und der, die von der oben erwähnten (der Cartilago obliqua homologen) dreieckigen Knorpelplatte nach lateral zu herabzieht und Fenestra dorsalis und Fenestra narina scheidet. Nach lateralwärts von dieser Vereinigung stößt auf sie die schon erwähnte kurze Knorpelbrücke, die die Fenestra narina von dem in das Dach der Nase sich von der Fenestra basilaris aus vorschiebenden Einschnitt abtrennt.

Außer diesen großen Öffnungen des Kapseldaches, die im wesentlichen seiner lateralen Hälfte angehören, finden sich noch einige kleinere Foramina, die die Nerven und Gefäße durchtreten lassen. So liegt oberhalb, medial und aboral von der kleinen, im unteren Teil der vorderen Kuppel liegenden, schlitzförmigen Öffnung (cf. Fig., *A*) ein kleines Foramen (*B*), das, ziemlich senkrecht zur Dicke des Knorpels, diesen durchsetzt und in den inneren oberen Winkel der Nasenhöhle führt. Es läßt ein Gefäß durchtreten, das mit dem Ramus medialis Nervi nasalis in die Nasenhöhle eintritt und neben ihm von hinten nach vorn zu verläuft. Auf der rechten Seite findet sich ein entsprechendes Foramen nicht. Das Gefäß läuft hier mit dem Endast des Ramus medialis des Nervus nasalis aus der Kapsel heraus. Dieser Endast tritt auf beiden Seiten

in ähnlicher Weise aus der Nasenkapsel aus, nämlich durch einen größeren Kanal (Foramen apicale) (*C*), der von der medialen oberen Nasenhöhle aus schräg nach vorn zieht, und einen kleineren hinter ihm liegenden, der in steilerer Richtung den Knorpel durchsetzt (cf. Fig., *D*). Auf der rechten Seite zieht durch den größeren der Kanäle außerdem, wie ich schon bemerkte, noch ein Blutgefäß. Auf der linken Seite befinden sich lateral und etwas hinter dieser Durchtrittsstelle der Endverzweigung des Nervus medialis, eben des Foramen apicale, noch zwei kleine Foramina (*E* und *F*) durch

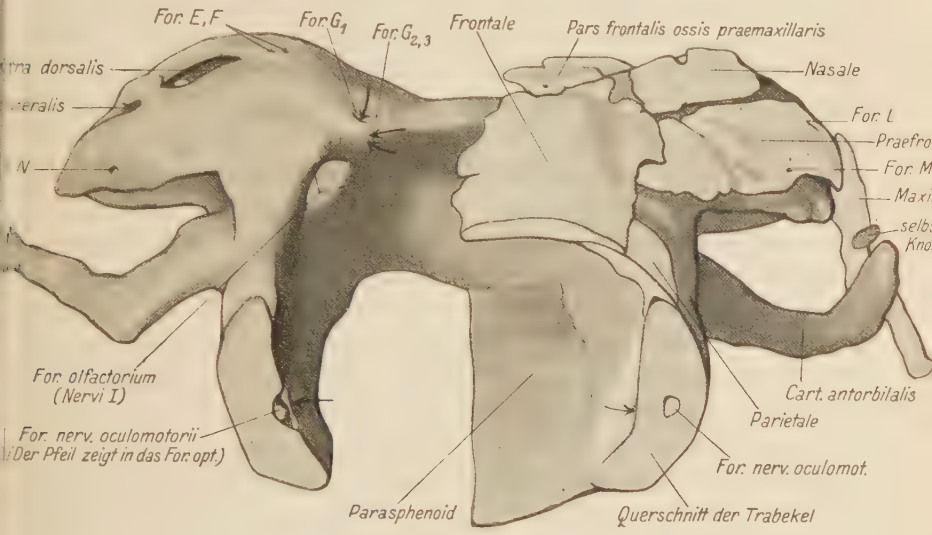

Fig. 5.
Ansicht von dorsal-aboral.

die zwei feine Ästchen des Ramus medialis nerv. nas. nach außen durchtreten. Weitere Nervendurchtrittsstellen durch das Nasenkapseldach finden sich in der Gegend des Foramen olfactorium. Auf der rechten Seite befinden sich zwei, von denen durch das laterale ein relativ früh, kurz vor der Kreuzungsstelle des Nervus opticus mit dem Nervus nasalis, sich von dem letzteren loslösendes Ästchen, das von hinten her in die Nasenhöhle eintritt, nach oben durchbricht. Durch das etwas dahinter und weiter medial gelegene Foramen (*R*) (nicht auf der Abbildung zu sehen) verläßt ein Ast des Ramus medialis die Nasenhöhle. Statt dieses letzteren befinden sich auf der linken Seite drei kleinere, die alle drei sehr nahe dem Foramen olfactorium liegen und von denen zwei ganz schwach aus-

gebildet und von großer Feinheit sind (*G* I, *G* II, *G* III). Sie dienen alle drei Fasern des Ramus medialis zum Durchtritt. Ein größeres Foramen (*N*) liegt auf der linken Seite, dann weiterhin im lateralen Teile des hinteren Kapseldaches nahe dem Rande und hinter der Fenestra lateralis. Ein Ast des Ramus lateralis Nervi Nasalis tritt hier in die Nasenhöhle ein, die er durch die Fenestra dann gleich wieder verläßt.

Von keinem Untersucher wurde bisher das Vorkommen eines Ersatzknochens in der eigentlichen Ethmoidalregion beschrieben und nur für den ausgewachsenen Axolotl gibt Parker an, daß die Verknöcherung der Sphenoidalwand (Trabekel) auch auf einen Teil des Septums übergreifen könne. Er bezeichnet den so gebildeten Knochen als Sphenethmoid. An dem von mir untersuchten Exemplar fand ich an keiner Stelle der Ethmoidal- und vorderen Orbito-Temporalregion Ersatzknochen oder irgendeine Andeutung von Knochenbildung enchondraler oder perichondraler Art.

Die Deckknochen sind zahlreich entwickelt. Das Cavum cranii ist, wie sich aus der Beschreibung des Knorpelkraniums ergibt, nach oben und unten hin nicht geschützt durch Knorpel. Wir haben da die obere und die untere Schädelfontanelle, die durch die auf der sie überspannenden Membran angelegten Knochenplatten abgedeckt werden. Von unten her liegt dem Schädel auf diese Weise das Parasphenoid an. Es ist eine unpaare Knochenplatte, die die untere Schädelfontanelle, zum mindesten soweit sie in das von mir modellierte Gebiet hineinfällt, ganz deckt und auch noch eine Strecke weit unter der Internasalplatte sich vorschiebt. Seitlich liegt es den unteren Rändern der Trabekel auf. Es ragt nicht über diese hinaus. Das Parasphenoid bleibt in seinem von mir untersuchten Teil ganz in einer zur Unterfläche der Internasalplatte parallelen Ebene und zeigt an keiner Stelle eine nennenswerte Vorwölbung oder Einbuchtung. Die seitlichen Ränder dieser Platte sind in dem hinteren Teile des von mir modellierten Knochens annähernd parallel gestellt. Von der Gegend etwa der Wurzel der Antorbitalfortsätze nach vorn zu konvergieren sie ein wenig bis etwa in das Gebiet, das der Mitte der Nasenkapsel entspricht. Von da ab stellen sie sich wieder parallel. Durch diese wiederholte Richtungsänderung wird erreicht, daß das Gebiet der eigentlichen Nasenkapsel fast ganz umgangen wird. Das Parasphenoid bedeckt nur einen kleinen Teil des Knorpels, der mit zum Boden der Nasenhöhle gehört. Nach vorn zu findet das Parasphenoid sein Ende in

einem gezackten Rand, den man nach Ausgleich dieser kleinen Einkerbungen (wie das in der Zeichnung durchgeführt ist) als annähernd flach konkav bezeichnen könnte. Das Parasphenoid selbst reicht so weit nach vorn, daß etwas mehr als das vordere Drittel der unteren Fläche des Septums unbedeckt von ihm bleibt.

Von oben her wird das im Cavum cranii liegende Gehirn geschützt durch die Stirn- und Scheitelbeine, die als paarig angelegte Knochen die obere Schädelfontanelle verschließen. Das Os parietale fällt nur mit einem vorderen Teil in die von mir untersuchte Partie des Schädels. Es stellt in diesem Teile eine allerdings sehr wenig gebogene Knochenplatte dar, die ihre Konvexität nach oben außen hat. Oralwärts nimmt mit der Breite des Parietale seine Konvexität immer mehr ab, so daß es ganz vorn zu einem ebenen Knochenplättchen geworden ist. Es liegt jetzt dem oberen Ende der Trabekel so auf, daß es zwar seitlich von deren höchstem Kamm, aber doch nicht mehr auf der lateral-vertikalen Fläche zu liegen kommt. Das Parietale reicht mit seinem vorderen Ende nach vorn bis kurz über die Gegend hinaus, in der das Foramen opticum angelegt ist. Von diesem vorderen Ende nun verläuft der mediale Rand des Scheitelbeines schräg nach innen und nach hinten. Die Verlaufsrichtung wird ungefähr beibehalten und ist so, daß am aboralen Ende des von mir modellierten Teiles die Breite eines Parietale etwa $^1/_6$ des über der oberen Fontanelle hinziehenden gewölbten Knochendaches ausmacht. An ihrem vorderen inneren Rande werden die Parietalia überlagert von den Stirnbeinen, die vor und medial von ihnen liegen.

Die Frontalia fallen zu einem weit größeren Teile in das von mir untersuchte Gebiet hinein als die Parietalia. Ihr letzter (schmal ausgezogener) Abschnitt fehlt an meinem Modell. Sie sind nach oben zu konvex gebogene Knochenplatten. Die Biegung ist so beschaffen, daß sie sich der Wölbung der beiden Hemisphären anpaßt und infolgedessen in der Mittellinie des ganzen Schädels, in der die beiden Frontalia zusammenstoßen, die Höhe des Schädels eine geringere ist, als seitlich davon über der Mitte der Frontalia selbst. Die beiden Stirnbeine sind syndesmotisch in der Mittellinie verbunden. Sie liegen über der Fontanelle eng aneinander und weichen erst in der Gegend kurz vor dem vorderen Ende der oberen Fontanelle voneinander ab. Über der Fontanelle verlaufen die medialen Ränder der beiden Knochenplatten im wesentlichen in der medianen Linie, von einzelnen Auswüchsen, die dem Knochen der

anderen Seite sich überlagern oder entsprechenden Einbiegungen der anderen Seite korrespondieren, abgesehen. In der Gegend etwa, die der Mitte zwischen dem Foramen opticum und dem hinteren Rande der Antorbitalfortsätze entsprechen würde, findet sich ein kleiner Ausschnitt (*Q*) im medialen Rande des Frontale. Ein kleines Gefäß zieht hindurch. Der laterale Rand des Frontale, mit dem es den vorderen medialen Rand des Parietale überlagert, liegt, wenn

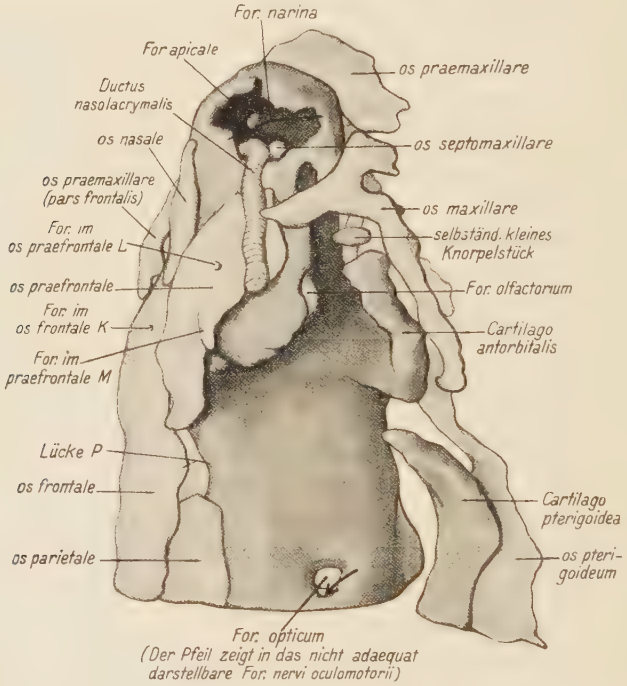

Fig. 6.
Ansicht von lateral (rechts).

er dann nach vorn zu den Knorpel erreicht hat, diesem flach an seiner oberen Kante an. Vor dem stumpfen vorderen Ende des Os parietale kommt es, da hier der laterale Rand des Frontale noch nicht auf dem Knorpel aufliegt, zu einer länglichen durch Bindegewebe ausgefüllten Lücke (*P*), die von hinten und von medial durch Knochen, von Parietale und Frontale, und die lateralwärts durch den Knorpel der Schädelseitenwand begrenzt wird. Über der Wurzel des Antorbitalknorpels erfährt das Os frontale eine, wenn auch nicht sehr erhebliche Verbreiterung nach lateralwärts. Dann biegt sein bis dahin lateraler Rand scharf nach innen zu um, der Biegung

der Fontanelle folgend. In dieser Richtung verläuft er bis zu der Gegend in der das Internasalseptum übergeht in das mediale Nasenkapseldach. Dort biegt er nach vorn um und verläuft lateral von der Einbiegung des Knorpels, der diesen Übergang außen kennzeichnet. Der mediale Rand läuft auf ihn hin nach lateralwärts zu. Allerdings nur unter einem sehr kleinen Winkel. Es kommt nicht zu einem eigentlichen Schnittpunkt beider Ränder. Der Knochen endet nach vorn zu stumpf. Es kommt so ein Fortsatz des Frontale zustande, der etwa im Durchschnitt ein Drittel der Breite hat, wie der Hauptanteil des Knochens. Es reicht dieser Fortsatz nach vorn bis etwa über die Hälfte der Internasalplatte hinweg. Er deckt einen Teil von ihr und außerdem eine sehr schmale Partie der medialen Nasenkapsel. Dabei paßt er sich der Biegung des Knorpels gut an, so daß er hier im Querschnitt die Form eines sehr stumpfen Winkels zeigt, der mit seiner Öffnung nach oben zu gerichtet ist. Fast über die ganze Länge dieses Fortsatzes, in seinem lateralen Teil verlaufend, zieht sich von der Hauptplatte ausgehend und in einer Linie mit deren höchster Wölbung liegend eine Verdickung des Knochens, die an seiner Ober- und Unterseite als ein schmaler und ganz flacher Wulst sich eben bemerkbar macht, und die wohl für das dünne zierliche Knochenplättchen eine stützende Funktion hat. Diese Verdickung beginnt schon im vorderen Teile der Hauptplatte, dort, wo die Wölbung flacher wird und sie, wie es am vorderen Ende der Fontanelle der Fall ist, in eine ebene Knochenplatte übergeht. Außer diesem großen und weit nach vorn reichenden Fortsatz findet sich noch ein weniger bemerkenswerter und kleinerer Fortsatz lateral von ihm, der ein wenig auf das Nasenkapseldach übergreift und eng an das Os nasale angrenzt. Der vordere große Fortsatz des Frontale wird in fast seiner ganzen Ausdehnung überlagert von dem Stirnanteil des Os praemaxillare. Nur ein Teil seines seitlichen Randes bleibt unbedeckt. An der Deckung irgendeiner der Öffnungen der Nasenkapsel, in Betracht käme hier die Fenestra dorsalis, beteiligt sich das Frontale nicht. Im lateralen Teil des Frontale findet sich nahe seinem vorderen Ende ein kleines Foramen (*K*), das einem Ästchen des Ramus medialis nervi nasalis, das vorher durch ein Foramen (*R*, auf der Abbildung nicht zu sehen), in der knorpeligen Nasenkapsel in das freie Cavum cranii gelangte, nach außen durchtreten läßt.

In dem Winkel, der von dem Hauptteil des Os frontale und seinem größeren vorderen Fortsatz gebildet wird, liegt, sowohl nach

vorn wie seitwärts sich weiter ausdehnend, das Os nasale. Es ist eine relativ zum Frontale kleine Knochenplatte, die ganz schwach nach außen konkav gewölbt ist, und die sich so der Wölbung der Nasenkapsel anpaßt, der sie anliegt. Der Knorpel zwischen Os nasale und Os frontale bleibt in einer schmalen Zone unbedeckt und nur zwischen dem hinteren Abschnitt des Nasale und dem oben beschriebenen kleinen vorderen Fortsatz des Frontale kommt eine Berührung zustande. Eine straffere Verbindung indessen, etwa von der Art wie die Frontalia in der Medianlinie untereinander haben, findet sich hier nicht. Die Form des Nasale ist dreilappig. Der größte dieser drei Lappen ist der laterale. Er reicht nach lateral zu herab bis auf die Knorpelspange, die die Fenestra dorsalis von der Fenestra lateralis scheidet. Der mediale vordere Lappen ist der kleinste. Er ist von dem lateralen durch eine scharfe Einbuchtung getrennt. Seine Trennung vom hinteren Lappen markiert sich nur durch eine leichte Einbiegung, während der laterale und hintere Lappen durch eine zwar relativ große, aber nicht scharf sich absetzende Bucht geschieden sind. Das Os nasale deckt die Fenestra dorsalis und zwar vollkommen ab, ohne daß einer der anderen Knochen, so wie das bei Salamandra in bezug auf das Frontale und das Präfrontale der Fall ist, dabei sich beteiligt. Nach vorn zu reicht es nicht bis an die Fenestra narina heran, wie das ja auch bei Salamandra maculosa nicht der Fall ist, wo ebenfalls zwischen Fenestra narina und Os nasale ein Knorpelstreifen frei von Knochen bleibt.

Lateral vom Os nasale, seitlich vom Os frontale liegt das Präfrontale. Es ist eine unregelmäßig gestaltete Knochenplatte, die mit einem nach hinten sich erstreckenden Fortsatz, der zu einer Spitze ausgezogen ist, sich von oben her an den Trabekelkamm anlegt. Es beginnt als ein schmales, ebenes Knochenplättchen dort, wo der laterale Rand des Frontale von seinem Kontakt mit dem Parietale frei geworden, die Verbindung mit dem Knorpel der Trabekel aufnimmt. Diese Spitze des Präfrontale liegt dem Frontale nahe an. Der mediale Rand biegt indessen dann gleich nach außen zu bogenförmig aus, um erst weiter vorn die Berührung mit dem Frontale wieder aufzunehmen. Auf diese Weise findet sich der Knorpel hier auf eine kurze Strecke hin in schlitzförmiger Gestalt frei von bedeckendem Knochen. Von hier aus nach vorn überlagert dann das Präfrontale mit seinem medialen Rande das Frontale etwas, annähernd bis zu seinem vorderen lateralen Ende. Der

mediale Rand ist dabei bis etwas über das Frontale hinaus im wesentlichen von vorn nach hinten gerichtet. Er verläuft so bis in die lateral aborale Einbuchtung des Os nasale und biegt dann nach lateral und vorn zu aus. Oralwärts wird mit der Verbreiterung des Knorpelkraniums auch das Präfrontale breiter und mit dem Übergang der Trabekel in das Dach der Nasenkapsel geht der Knochen auch auf dieses über. Er schmiegt sich dabei ganz den Biegungen des Knorpels an und nimmt über der Wölbung der Nasenkapsel eine etwas konvex gebogene Gestalt an. Sein lateraler Rand hält sich dabei in seiner Richtung an die seitliche Begrenzung des Knorpels. Im hinteren Teile überragt er den Knorpel der Trabekel etwas und vorn erreicht er den seitlichen Rand des Nasendaches nicht ganz. Dieser von Knochen nicht bedeckte Knorpel ist die Spange, die die Fenestra lateralis nach vorn und lateralwärts zu begrenzt. Der laterale Knochenrand liegt dieser Spange an ihrer inneren Seite an und biegt an der vorderen Begrenzung der Fenestra lateralis der Form dieser Öffnung entsprechend nach medial zu um und trifft dann über der vorderen oberen Ecke der Fenestra lateralis auf den medialen Rand des Knochens, von dessen Verlauf in seinem aboralen Teil schon die Rede war und der in seinem vorderen Teil, an dem die Fenestra lateralis medial begrenzenden Knorpel entlang zieht. So wie die Fenestra dorsalis vom Nasale wird die Fenestra lateralis allein vom Präfrontale und zwar bis auf einen schmalen Spalt am medialen Rande vollkommen geschlossen. Der zwischen beiden Fenstern liegende Knorpel wird nur wenig von den Knochenplatten überlagert. Im vorderen Drittel des Knochens, in der Mitte etwa seiner Breite, befindet sich eine kleine Öffnung (*L*), durch die ein kleines Gefäß hindurchzieht. Ein weiteres kleines Foramen (*M*) findet sich am lateralen, hier etwas aufgebogenen, Rande des Knochens hinter dem vorigen, lateral etwa dem hinteren Rande des Foramen olfactorium entsprechend. Es läßt einen kleinen Ast des Ramus lateralis Nervi nasalis, der über den äußeren Rand des knorpeligen Nasendaches nach medial zieht, nach oben hin durchtreten. Nahe dem vorderen lateralen Rande und parallel zu ihm zieht der Ductus nasolacrimalis über das Präfontale hinweg. Zu beiden Seiten des Ductus bildet der Knochen eine Art Leiste, von denen die vordere am stärksten ausgebildet und stellenweise zu einer schräg nach vorn zu ansteigenden Knochenlamelle aufgebogen ist. Die hintere ist nur ganz schwach und nur für kurze Strecken eben angedeutet.

Vor der Präfontale liegt unabhängig von ihm, und selbständig von jedem anderen Knochen, ein sehr kleines Knochenstück, das unregelmäßig gestaltet ist und eine Ausdehnung von nur etwa 40 μ in den verschiedenen Richtungen besitzt. Es ist vor und etwas oberhalb der kleinen Knorpelspange gelegen, die ich oben beschrieben habe als die Fenestra narina abtrennend von dem Einschnitt (*O*), der von der großen Öffnung des Bodens auf die Fenestra zu in das Dach hinauf reicht. Über und hinter ihm zieht der Ductus nasolacrimalis in die Nasenhöhle ein. Er ist beiderseitig angelegt und würde, wenn man das Knorpelskelett der Nase als eine geschlossene Kapsel sich konstruieren wollte, in deren Wand zu liegen kommen. Ich halte diesen kleinen Knochen für die Anlage des Os septomaxillare.

Von Parker wird für Siredon, den er auf vielen Stufen der Entwicklung bespricht, ein Septomaxillare nicht erwähnt; trotzdem er relativ eingehend auch mit den Knochen der vorderen Schädelregion sich befaßt. Daraus, daß er die anderen Knochen sehr ausführlich schildert, das Septomaxillare aber gar nicht erwähnt und sich veranlaßt sieht, es anläßlich seiner Feststellung beim umgewandelten Tier, beim Amblystoma opacum durch Hinweis auf sein Vorkommen bei den Anuren besonders einzuführen, rechtfertigt sich der Schluß, daß er es bei Siredon nicht gefunden hat. Für Amblystoma tigrinum (ob larval oder verwandelt nicht angegeben, wahrscheinlich verwandelt) wird ein gut entwickeltes Septomaxillare von Bruner beschrieben. Seydel geht in seiner Arbeit nicht auf den knöchernen Anteil der Nasenkapsel ein; ich finde daher bei ihm auch keinerlei Angaben über ein Septomaxillare. Aber auch auf den von ihm beigegebenen Abbildungen — es kommen hier die der Schnitte in Frage — ist ein dahin zu deutender Knochen nicht abgebildet.

Man würde zur Erklärung dieser negativen Resultate (insbesondere der Parkers), wenn man nicht die Technik der Untersuchung dafür verantwortlich machen will, die Annahme machen müssen, daß das Vorkommen einer Anlage des Septomaxillare bei Siredon individuell variiert. Diese letztere Annahme scheint sich mir zu bestätigen. Bei einem zweiten, etwas größeren Exemplar von Siredon (Kopfseitenlänge 23 mm), das ich untersuchte, fand sich ein entsprechender Knochen nicht. Andererseits aber ist beim ersten Tier die Lage der Knochenstücke eine so typische, und weiterhin die Anlage auf beiden Seiten eine so völlig gleiche, daß es sich

hier nicht um eine zufällige Verknöcherung aus irgendeinem Grunde handeln kann, sondern nur das Septomaxillare bzw. dessen Anlage in Betracht kommen kann.

Lateral und unterhalb vom Septomaxillare liegt als ein sehr unregelmäßig gestalteter Knochen das Os maxillare. Es läuft am lateralen Nasenkapselrand entlang und reicht nach vorn zu bis etwa in die Gegend unterhalb des Septomaxillare und nach hinten zu etwa bis in die Gegend seitlich vom Übergang der Antorbitalknorpel in die Schädelseitenwand. Es ist eine flache, nach außen zu etwas konvex gebogene ziemlich schmale Knochenspange, deren unterer Rand einen größeren Abstand vom Knorpel hat als der obere. Dieser Hauptteil des Maxillare ist an seiner ventral-lateralen Kante mit Zähnen besetzt. In seinem mittleren Abschnitt liegt das Maxillare mit seiner oberen Kante dem nach vorn gebogenen Teil der Cartilago antorbitalis an und verläuft, wenn dieser seiner Wurzel zu nach medial umbiegt, weiter in seiner vorher eingehaltenen Richtung nach hinten außen. Die Biegung in diesem hinteren Abschnitt ist eine etwas geringere als im vorderen, entsprechend der Form der Schnauze. Unterhalb der vorderen unteren Ecke des Os praefrontale, im ersten Drittel des Maxillare befindet sich an diesem eine Knochenlamelle, die schräg nach oben gestellt sich an das Knorpeldach der Nasenkapsel anlegt und heranreicht an das Os praefrontale, das es ein wenig überlagert und mit dem es durch allerdings nicht sehr straffes Bindegewebe verbunden ist. Es ist dies die Pars facialis des Maxillare, die weniger breit als hoch durch eine konkave Einbuchtung auf der lateral-aboralen Kante und durch eine schräg von aboral-medial nach aboral-lateral verlaufende oral-mediale Kante nach hinten zu über die knorpelige Nasenkapsel gezogen scheint. Unterhalb dieser Knochenplatte ist der untere Rand des eigentlichen Hauptteils des Maxillare, die Pars alveolaris, nach oben hin ausgebuchtet. In dieser Einbiegung trägt der untere Rand des Knochens keine Zähne. Erst medial davon wird die Reihe der die Pars alveolaris sonst besetzenden Zähne fortgeführt. Ein Gaumenfortsatz, wie er für Salamandra und wie er von Parker auch bei als Amblystoma opacum vorkommend beschrieben wird, findet sich an dem von mir untersuchten Exemplar von Siredon nicht. Auch Parker fand bei Siredon keinen derartigen Fortsatz und erwähnt jedenfalls nichts davon.

Medial vom Maxillare wird die von seiner Pars alveolaris begonnene Bogenlinie fortgesetzt von der Pars alveolaris des Os prae-

maxillare, das mit dem entsprechenden Knochen der anderen Seite den Knochenbogen nach vorn zu schließt. Maxillare und Prämaxillare sind dabei durch einen größeren Zwischenraum voneinander getrennt. Die beiden Praemaxillaria sind in der Medianlinie durch straffes Bindegewebe miteinander verbunden. Ein unpaares Knochenstück, wie es von Born für Triton als zwischen den beiden Prämaxillarknochen liegend beschrieben wird, habe ich nicht gefunden. Auch von Parker wird dergleichen nicht erwähnt. Das Os praemaxillare läßt sich morphologisch leicht in zwei, wohl auch funktionell, differente Gebilde zerlegen, in die Pars alveolaris und die Pars frontalis. Ein Processus palatinus, wie er für Salamandra beschrieben wird, und wie er nach Parker andeutungsweise auch beim Amblystoma vorhanden ist, findet sich an dem von mir untersuchten Exemplar nicht. Die Pars alveolaris ist wie die Pars alveolaris des Maxillare an ihrer unteren Kante mit Zähnen besetzt. Sie ist indessen nicht wie die des Maxillare eine relativ einfache, gebogene Spange, sondern erhält dadurch, daß sie höher und oben nach hinten zu herüber gebogen ist, und daß so zu der Biegung in der Horizontalen noch eine Biegung in der Vertikalen kommt, eine etwa muschelförmige Gestalt. Im lateralsten Teile ist die Biegung in der Horizontalen am stärksten und ist hier stärker als der Form der Schnauze und dem übrigen Verlauf des unteren Randes von Maxillare und Prämaxillare entsprechen würde. Die Pars alveolaris des Prämaxillare liegt im wesentlichen unterhalb der von der Unterfläche des Nasenseptums und des Nasenkapselbogens gebildeten Ebene. Ein Widerlager findet der Knochen am knorpeligen Processus praenasalis, dem ursprünglich vordersten Ende der Trabekelhörner, über den er hinweg zieht. Er umfaßt dabei den Processus von lateral her mit zwei an seiner Rückseite liegenden, allerdings niedrigen Wülsten, so daß dieser gewissermaßen in einer kleinen flachen, nach medial und nach hinten zu offenen Grube zu liegen kommt. Von diesem, mit dem knorpeligen Processus praenasalis in Kontakt stehenden Teil des Prämaxillare aus erstreckt sich der Processus frontalis (s. Nasalis) nach oben und nach hinten zu. Er liegt dabei in der Biegung, in der das Septum übergeht in das Dach der Nasenkapseln. Die Breite des Processus nasalis ist relativ zu seiner Länge eine geringe. Er ist dabei schmaler in seinem vorderen Teile, mit dem er von der vorderen Seite des Schädels umbiegt auf dessen obere Fläche. Mit seinem um die Hälfte breiteren hinteren Teile, der etwas nach medial zu angesetzt und verschoben

erscheint, überlagert der Processus frontalis ganz den vorderen großen Fortsatz des Os frontale und läßt von diesem nur einen relativ schmalen lateralen Rand unbedeckt. Nach hinten zu erstreckt sich der Fortsatz noch etwas über den Hauptteil des Frontale, annähernd bis zu einer transversalen Ebene, in der der vordere Rand der unteren Schädelfontanelle liegen würde; also noch weiter nach rückwärts als dem vorderen Rand der oberen Fontanelle entsprechen würde. Auf das Dach der Nasenkapseln reicht das Os praemaxillare nur mit dem lateralsten Teile seiner Pars frontalis ein wenig.

Innerhalb dieses von den Maxillaren und Prämaxillaren gebildeten Knorpelbogens wird ein zweiter, weiter innen liegender, allerdings nicht so vollständiger Bogen von den Vomer- und Pterygopalatinknochen gebildet. Die Vomera sind paarig angelegte Knochenplatten, die lateral vom Parasphenoid unter der Nasenkapsel liegen. Sie ragen nach vorn hin noch über die durch die vorderen seitlichen Ecken des Paraphenoids gelegte Linie hinaus. Nach hinten zu würden sie eine an den vorderen Rand der unteren Fontanelle in transversaler Richtung gelegte Tangente nicht ganz erreichen. Die Form des Vomer ist die einer etwa halbmondförmigen Platte, die mit dem Parasphenoid in einer gleichen Ebene liegt. Sein äußerer Rand ist etwas herabgebogen und mit Zähnen besetzt. Er läuft parallel dem äußeren Knochenbogen und befindet sich von ihm in einem Abstand, der etwa gleich der Breite des Vomer ist; erst in seinem hinteren Drittel ändert er seine Richtung, biegt nach medial zu um und verläuft in einem schwachen, nach auswärts und hinten zu konvexen Bogen nach hinten innen. Er ist hier nicht mehr zahntragend. Der mediale Rand des Vomer verläuft in seinem hinteren Teile parallel dem lateralen Rande des Parasphenoid und biegt dann im vorderen Drittel nach medial zu um, mit einer Richtung auf die vordere Ecke des Parasphenoids, die er fast berührt. Von hier aus verläuft er dann mit leichter Biegung nach vorn. Die vordere und mediale Spitze des Vomer reicht auf diese Weise nach medial zu bis zu einer Linie, die man sich als Verlängerung des lateralen Randes des Paraphenoidss nach vorn denken kann. Der Vomer liegt dem den Nasenboden bildenden Knorpel an, reicht aber lateralwärts über ihn hinaus und hilft hier für sich allein die Nasenhöhle von unten her decken.

Hinter dem Vomer liegt eine weitere, etwas größere Knochenplatte, das Os palatinum, das durch eine Knochenspange mit dem

Pterygoid zum Pterygopalatinum vereinigt ist. Die Gestalt des als abgetrennt gedachten Palatinums ist nicht unähnlich der des Vomer, nur würde man sich dessen Ränder etwas anders orientiert zu denken haben. Der innere Rand ist, abgesehen von einem im vorderen Drittel befindlichen spitz zulaufenden Vorsprung, relativ gerade und verläuft schräg von hinten außen nach vorn innen. Der äußere Rand ist, von einigen Unregelmäßigkeiten abgesehen, halbmondförmig gebogen und in seinem hinteren Teil dem unteren Rand des Os maxillare parallel. In diesem Teile ist er, wie der Rand des Vomer mit Zähnen besetzt. Vor dem Palatinum, zwischen ihm und dem Vomer, in dem von beiden gebildeten Winkeln, bricht der Nasensack in die Mundhöhle durch. Zu einem großen Teile liegt das Palatinum der unteren Fläche der Cartilago antorbitalis an, greift aber nach vorn zu mit etwa der Hälfte seiner Ausdehnung über sie hinaus. An seiner lateralen und hinteren Ecke geht es in eine schmale Knochenspange über, die nach hinten zu sich verbreitert und zu einem flachen Knochen wird, der als Os pterygoidum Anschluß an den Pterygoidknorpel gewinnt und sich an dessen innere, untere Seite anlegt. Beim Übergang vom Palatinum in das Pterygoideum verliert der laterale Band etwa bei Beginn der Knochenspange seinen Zahnbesatz. Die Ebene, in die das Palatinum eingestellt ist, weicht etwas von der des Vomer und des Parasphenoids ab und ist von innen oben nach außen und unten geneigt. Im Pterygoidanteile des Knochens ist die Richtung der Ebene in den einzelnen Partien eine verschiedene, doch bleibt eine Neigung gegenüber dem Parasphenoid immer erhalten. Im hinteren Teile des von mir untersuchten Abschnittes des Knochens verbreitert sich dieser nach seitwärts und über den Knorpel hinaus, und zwar so, daß der äußere Rand des Os pterygoideum nach außen zuschwach verläuft. Von Parker wird das Pterygoid als in späteren Stadien der Entwicklung (doch schon beim nicht umgewandelten Tier) sich von Palatinum lösend beschrieben. Es soll sich dann durch einen Zwischenraum von ihm getrennt finden, jedoch in die gleiche Richtung mit ihm orientiert und mit ihm durch starke Bindegewebszüge verbunden. Parker beschreibt das Pterygoid als einen fünf- bis sechsmal so großen Knochen, als das Palatinum, und als eine breite Knochenplatte, dem Suspensorium von unten her angelagert. Auch für Salamandra wird die Trennung vom Palatinum und Pterygoid beschrieben und zwar als in noch stärkerem Grade bestehend. Hinzu kommt hier noch die Verschmelzung von Vomer

und Palatinum zu einem einheitlichen Knochen, dem Vomeropalatinum; eine Veränderung, die indessen nach PARKER auch auf den fortgeschrittenen Stadien der Entwicklung nicht statthat, und die auch für Amblystoma nicht beschrieben ist.

Verglichen mit dem knorpeligen Schädelgerüst des Salamanders erscheint das des Axolotls außerordentlich plump und massig. Nicht nur die Mächtigkeit der dicken Internasalplatte bei Siredon ruft diesen Eindruck hervor, sondern überhaupt auch in bezug auf den übrigen Knorpel ist die größere Zierlichkeit des Salamanderschädels auffällig. Hinsichtlich der Ausbildung des Chondrocraniums würde dem von mir untersuchten Exemplar bei Salamandra maculosa ein Zustand entsprechen, wie er von STADTMÜLLER (1924) etwa für eine Larve von 35 mm Länge vorgefunden und beschrieben wurde, und den ich für den im folgenden durchgeführten Vergleich zugrunde gelegt habe. Der Antorbitalknorpel hat hier (bei Salamandra) noch nicht seine Verbindung mit dem Kapseldach gefunden. Die später sich bildende Planum antorbitale besteht noch nicht und die seine Stelle einnehmende Fenestra geht ähnlich wie beim Axolotl nach vorn seitwärts breit in die Fenstra basilaris über. Auf diesem Stadium kommt, wie bei Siredon, so auch bei Salamandra ein auf die Fenestra narina hinweisender, von der Fenestra basilaris aus in das Dach vorspringender Ausschnitt vor, der allerdings hier mehr schräg von hinten nach vorn zu verläuft. Während so eine Reihe von Ähnlichkeiten sich bei den verglichenen Exemplaren nachweisen läßt, bestehen andererseits doch auch große Differenzen. Ein knorpeliges Septum internasale fehlt bei Salamandra, und durch den hinteren Rand der dünnen Internasalplatte, des Tectum internasale, und der medialen Nasenwände wird statt dessen eine bindegewebig verschlossene Fenestra praecerebralis abgegrenzt. Eine Fenestra infraconchalis, wie sie beim erwachsenen Salamander vorhanden ist, und die der von mir als Fenestra lateralis beschriebenen Öffnung homolog sein würde, fehlte noch, und auch die Fenestra dorsalis erscheint in ihrem Verhältnis zur Fenestra narina kleiner als das bei meinem Axolotlexemplar der Fall ist. Auffällig ist die relative Größe des Foramen apicale bei der Salamanderlarve.

Größer als am Chondro cranium erscheint die Differenz in bezug auf die Entwicklung des knöchernen Anteils des Schädels zu sein. Im allgemeinen läßt sich sagen, daß relativ zum Chondrocranium die Deckknochen bei Salamandra sehr viel weniger aus-

gebildet sind. Parasphenoid und Frontale (zusammen mit dem Parietale) decken die Schädelfontanellen wie beim Axolotl und auch die Knochen des Gaumens, Vomeropalatinum und Pterygoideum, sind in ähnlicher Weise ausgebildet. Auf diesem Stadium hat sich noch nicht die später erfolgende Loslösung des Palatinums vom Pterygoid und seine Verschmelzung mit dem Vomer vollzogen und die Konfiguration der Knochen entspricht noch der bei Siredon. Das Maxillare zeigt noch keinen Palatinfortsatz. Gegenüber dem Maxillare bei dem von mir untersuchten Siredon fehlt indessen noch ganz ein Processus facialis. Dar Prämaxillare zeigt bei Salamandra den bei Siredon fehlenden Palatinfortsatz, ist im übrigen aber von analoger Struktur. Außerordentlich gering entwickelt sind relativ zu den an meinem Modell vorliegenden Verhältnissen das Präfrontale und das Nasale. Das Präfrontale ist noch nicht in irgendwelche nähere Beziehung zum Ductus nasolacrimalis eingegangen und das Nasale liegt als ein sehr kleiner zarter Knochen neben dem Stirnteil des Frontale. Die Fenestra dorsalis, die bei Siredon vom Nasale und beim erwachsenen Salamander von Nasale und Präfrontale bedeckt wird, liegt noch frei und offen. Ein Septomaxillare, wie ich es bei Siredon gefunden habe, fehlt bei der Salamanderlarve und kommt nach STADTMÜLLER auch auf späteren (larvalen) Stadien nicht zur Entwicklung.

Im Zusammenhang mit dem Os praefrontale wurde der Tränennasengang mehrfach erwähnt. Bei dem von mir untersuchten Tier mündete der Ductus nasolacrimalis innen ein in eine Rinne, die durch ein anderes (einfaches Zylinder-) Epithel von der übrigen, mit Sinnesepithel bekleideten Nasenhöhle sich noch besonders abhebt und die im Bindegewebe nahe dem Übergang der lateralen Wand in dem Boden der Nasenhöhle und über dem Jacobsonschen Organ zu liegen kommt. Von dieser Einmündungsstelle aus läuft der Ductus zunächst in der horziontalen Ebene nach auswärts. Er tritt vor der vorderen Kante der Cartilago retronarina über dem Septomaxillare aus der Nasenkapsel aus und biegt dann um den Knorpel und die vordere Kante des Os praefrontale herum auf dessen Außenseite. Hier verläuft er weiterhin in der Horizontalen, teilweise in einer flachen Rinne, die durch die oben erwähnten Knochenleisten gebildet wird, nach rückwärts und lateral. Er liegt dabei dem Knochen an bis zu dessen lateraler und hinterer Kante. Von hier aus zieht er dann weiter nach lateral und rückwärts zu und mündet hier mit zwei Kanälchen, in die er sich kurz vorher geteilt hat.

Für das Jacobsonsche Organ fand ich die Verhältnisse so vor, wie Seydel sie in seiner Arbeit beschrieben hat.

Die für das Gebiet meiner Arbeit in Betracht kommenden Nerven wurden eingehend von mir untersucht. Auffällig waren die zwischen rechter und linker Seite bestehenden Differenzen im Verlauf der Nerven, die auf eine relativ große Variationsbreite schließen lassen. Da indessen für das Verhältnis der Formverhältnisse des Nasenskeletts die von Wiederheim über die Hirnnerven der Amphibien gegebene Orientierung ausreicht, will ich an dieser Stelle auf eine nähere Beschreibung des Nervenverlaufes, die über das Ziel der Arbeit hinausgehen würde, verzichten.

Dem Direktor des Anatomischen Institutes, Herrn Professor Dr. H. Fuchs, danke ich für die Anregung zu dieser Arbeit, ihm und dem II. Prosektor Herrn Privatdozent Dr. Fr. Stadtmüller, für Unterstützung und Beratung.

Literaturverzeichnis.

Bawden, H. H., The Nose and Jacobsons Organ with especiell Reference to Amphibia. Journ. of comp. Neurology IV., 1894.

Bremer, H., Ein Wachsplattenmodell der knorpligen und knöchernen Nasenkapsel einer umgewandelten Salamandra maculosa. Inaug.-Dissert., Göttingen 1924.

Bruner, Henry L., The smooth facial muscles of Anura and Salamandrina. Morphol. Jahrbuch, Bd. 29, 1902.

Born, G., Über die Nasenhöhlen und den Tränennasengang der Amphibien. Morphol. Jahrbuch, Bd. 2, 1876.

Fischer, I. G., Amphibiorum nudorum neurologia. Berlin 1843.

—— Anatomische Abhandlungen über die Perennibranchiaten und Derotremen. Hamburg 1867.

Fuchs, H., Über das Septomaxillare eines recenten Säugetieres, Dasypus, nebst einigen vergleichend anatomischen Bemerkungen über das Septomaxillare der Amnioten überhaupt. Anat. Anzeiger, Bd. 38, 1911.

Gaupp, E., Alte Probleme und neuere Arbeiten über den Wirbelschädel. Ergebnisse der Anatomie und Entwicklungsgeschichte, Bd. 10, 1900.

—— Neue Deutungen der Lehre auf dem Gebiet der Säugetierschädel. Anat. Anzeiger, Bd. 27, 1905.

GAUPP, E., Entwicklung des Kopfskeletts. HERTWIGS Handbuch der vergleichenden und experimentellen Entwicklungslehre der Wirbeltiere, Bd. 3, Teil 2, 1906.

—— Über den Nervus trochlearis der Urodelen und über die Austrittsstellen der Gehirnnerven aus dem Schädelraum im allgemeinen. Anat. Anz., Bd. 38, 1911.

FRIEDRICH, N. u. GEGENBAUR, C., Der Schädel des Axolotl. Bericht der Königl. Zootom. Anstalt zu Würzburg, 1849.

GEGENBAUR, C., Grundzüge der vergleichenden Anatomie. 2. Aufl., 1870.

HERRIK, I., The cranial Nerves of Amblystoma punctatum. Journ. of comp. Neurology IV, 1894.

PARKER, W. KITCHEN, On the Structure and Development of the Scull in the common Frog 1872. Philosophical Transactions of the Royal Society of London, Vol. CLXI.

—— On the Structure and Development of the Scull in the Urodelous Amphibia 1877. Philosophical Transactions of the Royal Society of London, Vol. CLXVII, Pst. 2.

—— On the Structur and Development of the Scull in the Urodeles 1882. Transactions of the Zoological Society of London, Vol. XI, Part. 6, 1885.

—— On the Morphology of the Scull in the Amphibia Urodela 1882. Transactions of the Linnean Society of London, Ser. 2, Vol. II. Zoology Pt. 1879—1888.

—— u. BETTANY, Morphologie des Schädels. Stuttgart 1879.

v. PLESSEN, JOS., u. RABINOWICS, JOHN, Die Gehirnnerven von Salamandra maculata im vorgerückten embryonalen Stadium. München 1891.

SEYDEL, V., Über die Nasenhöhle und das JACOBSONsche Organ bei den Amphibien. Morphol. Jahrbuch, Bd. 23, 1895.

STADTMÜLLER, FRANZ, Studien am Urodelenschädel. I. Zur Entwicklungsgeschichte des Kopfskeletts der Salamandra maculosa. Zeitschr. f. Anatomie und Entwicklungsgeschichte, Bd. 75, H. 1/2, 1924.

STRONG, OLIVER S., The Cranial Nerves of Amphibia. Journ. of Morphology, Bd. 10, 1895.

STÖHR, Zur vergleichenden Entwicklungsgeschichte des Urodelenschädels. Zeitschr. f. wissensch. Zoologie, Bd. XXXIII, 1879.

WEGENER, RICHARD N., Der Stützknochen, Os nariale, in der Nasenhöhle bei den Gürteltieren, Dasypodidae und sein homologes Gebilde bei den Amphibien, Reptilien und Monotermen. Morphol. Jahrbuch, Bd. 51, 1922.

WIEDERSHEIM, ROBERT, Salamandrina perspicillata und Geotriton fuscus. Versuch einer vergleichenden Anatomie der Salamandrinen. Genua 1875.

—— Das Kopfskelett der Urodelen. Morphol. Jahrbuch, Bd. 3, 1877.

—— Grundriß der vergleichenden Anatomie der Wirbeltiere. Jena 1898.